

108年第二次專技高考醫師第一階段考試、牙醫師藥師考試分階段考試、醫事檢驗師、醫事放射師、物理治療師、職能治療師、呼吸治療師、獸醫師考試、108年專技高考助產師考試

代 號：1309

類科名稱：醫事放射師

科目名稱：基礎醫學（包括解剖學、生理學與病理學）

考試時間：1小時

座號：\_\_\_\_\_

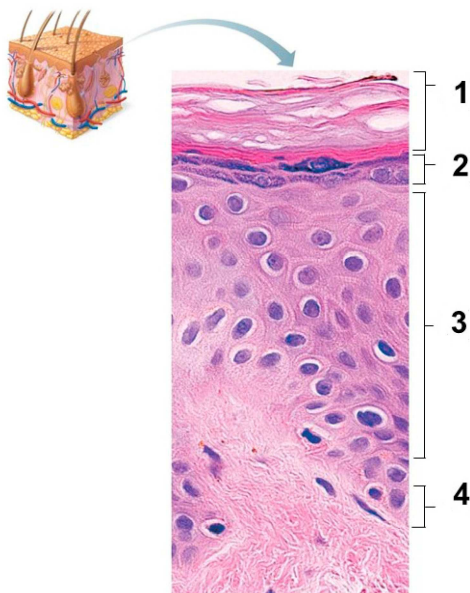
※本科目測驗試題為單一選擇題，請就各選項中選出一個正確或最適當的答案，複選作答者，該題不予計分!

※注意：本試題禁止使用電子計算器

1. 微絨毛（microvillus）內最主要的結構成分是：

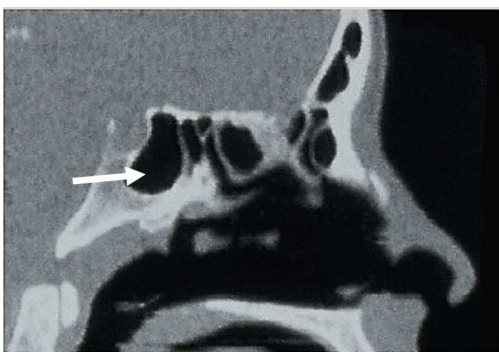
- A. 微絲（microfilaments）
- B. 中間絲（intermediate filaments）
- C. 微管（microtubules）
- D. 訊息核糖核酸（mRNA）

2. 皮膚中防水的板層顆粒（lamellar granules）是在那一層？



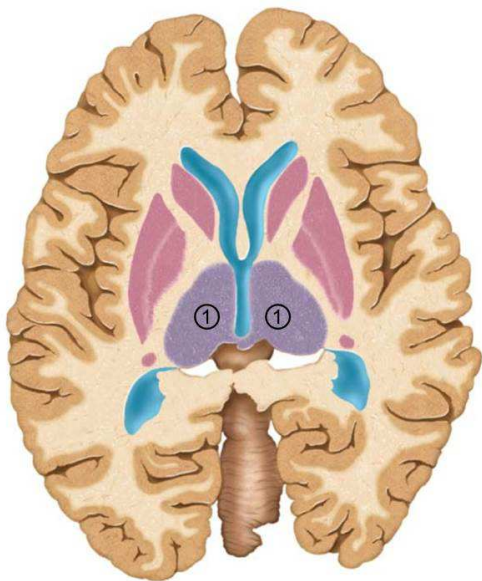
- A. 1
  - B. 2
  - C. 3
  - D. 4
3. 下列四種類型的上皮組織，何者的所有上皮細胞皆與基底膜直接接觸？①單層柱狀上皮 ②複層柱狀上皮 ③偽複層柱狀上皮 ④移行上皮
- A. ①②
  - B. ③④
  - C. ①③
  - D. ②④
4. 下列何者分隔上皮與結締組織？
- A. 微絨毛（microvilli）

- B.細胞接合 (cell junctions)
- C.基體 (basal bodies)
- D.基板 (basal lamina)
- 5.下列有關棕色脂肪組織 (brown adipose tissue) 的敘述，何者錯誤？
- A.是身體的生熱組織
- B.可幫助嬰兒調控體溫
- C.其細胞具有單一大脂肪滴
- D.其獲得血液供應比白色脂肪組織多
- 6.下列何者為比目魚肌 (soleus muscle) 的遠端連接處？
- A.腓骨頭 (head of fibula)
- B.跟骨 (calcaneus)
- C.外踝 (lateral malleolus)
- D.內踝 (medial malleolus)
- 7.走路步態中擺盪期 (swing phase) 踝關節的背曲 (dorsiflexion) 可避免垂足，其相關肌肉主要由下列何者控制？
- A.脛後神經 (posterior tibial nerve)
- B.膕神經 (popliteal nerve)
- C.腓深神經 (deep fibular nerve)
- D.腓淺神經 (superficial fibular nerve)
- 8.下列何者跨過兩個關節？
- A.喙肱肌 (coracobrachialis muscle)
- B.肱肌 (brachialis muscle)
- C.肱橈肌 (brachioradialis muscle)
- D.肱二頭肌 (biceps brachii muscle)
- 9.附圖為一頭部CT矢狀切面圖，箭號所標示的構造為何？



- A.額竇 (frontal sinus)
- B.篩竇 (ethmoidal sinus)
- C.上頤竇 (maxillary sinus)
- D.蝶竇 (sphenoidal sinus)
- 10.下列何者的肌腱不是解剖鼻煙盒 (anatomical snuff box) 的界線？
- A.伸食指肌 (extensor indicis muscle)

- B.伸拇長肌 (extensor pollicis longus muscle)  
 C.伸拇短肌 (extensor pollicis brevis muscle)  
 D.外展拇長肌 (abductor pollicis longus muscle)
- 11.下列有關鞍狀關節 (saddle joint) 的敘述，何者錯誤？  
 A.屬於滑液關節  
 B.可做旋轉的動作  
 C.出現於第一腕掌關節  
 D.僅做單軸活動
- 12.下列何肌腱中含種子骨 (sesamoid bone) ？  
 A.跟腱 (calcaneal tendon)  
 B.髌腱 (patellar ligament)  
 C.中央腱 (central tendon)  
 D.肱二頭肌肌腱 (tendon of biceps brachii)
- 13.下列那一構造屬於上視丘 (epithalamus) ？  
 A.腦下垂體 (pituitary gland)  
 B.松果體 (pineal gland)  
 C.乳頭體 (mammillary body)  
 D.胼胝體 (corpus callosum)
- 14.神經膠細胞 (glial cells) 中，下列那兩種細胞形成髓鞘 (myelin sheath) ？  
 A.寡樹突細胞 (oligodendrocyte)、星狀細胞 (astrocyte)  
 B.許旺氏細胞 (Schwann cell)、星狀細胞 (astrocyte)  
 C.寡樹突細胞 (oligodendrocyte)、許旺氏細胞 (Schwann cell)  
 D.許旺氏細胞 (Schwann cell)、室管膜細胞 (ependymal cell)
- 15.下圖為腦的水平切面，其中標示為①的構造是：



- A.尾狀核 (caudate nucleus)  
 B.殼核 (putamen)  
 C.蒼白球 (globus pallidus)

D.丘腦 (thalamus)

16.下列何者受損，會造成提上眼瞼肌 (levator palpebrae superioris) 無力，導致眼瞼下垂症 (ptosis) ？

A.視神經 (optic nerve)

B.動眼神經 (oculomotor nerve)

C.滑車神經 (trochlear nerve)

D.外展神經 (abducens nerve)

17.腦脊髓液 (cerebrospinal fluid) 主要在下列何處流動？

A.硬膜上腔 (epidural space)

B.硬膜下腔 (subdural space)

C.蛛網膜下腔 (subarachnoid space)

D.硬膜靜脈竇 (dural venous sinus)

18.下列何者僅含腰神經叢 (lumbar plexus) 的分支？

A.臀上神經 (superior gluteal nerve)

B.陰部神經 (pudendal nerve)

C.閉孔神經 (obturator nerve)

D.股後側皮神經 (posterior femoral cutaneous nerve)

19.多數器官接受交感與副交感神經的雙重支配，下列何者僅由交感神經支配？

A.心臟

B.氣管與支氣管

C.汗腺

D.小腸

20.下列何者屬於視網膜 (retina) 的構造？

A.視盤 (optic disc)、黃斑 (macula lutea)

B.晶狀體 (lens)、睫狀體 (ciliary body)

C.虹膜 (iris)、瞳孔 (pupil)

D.角膜 (cornea)、鞏膜靜脈竇 (scleral venous sinus)

21.聽覺訊息會傳遞至丘腦 (thalamus) 的那一個神經核？

A.外側膝狀核 (lateral geniculate nucleus)

B.內側膝狀核 (medial geniculate nucleus)

C.上丘 (superior colliculus)

D.下丘 (inferior colliculus)

22.下列關於生長激素之敘述，何者錯誤？

A.腦下垂體前葉分泌

B.增加蛋白質合成

C.刺激骨骼生長

D.抑制胰島素的作用

23.下列何者主要供應血液給左心房與左心室之肌肉組織？

- A.肺動脈幹
- B.肺靜脈
- C.右冠狀動脈
- D.左冠狀動脈

24.在骨髓和脾中，滲漏的微血管是：

- A.血管竇（sinusoid）
- B.有孔微血管（fenestrated capillary）
- C.連續型微血管（continuous capillary）
- D.後微動脈（metarteriole）

25.心臟傳導系統（conducting system）是由下列何種細胞特化而來？

- A.心肌細胞
- B.神經細胞
- C.間皮細胞
- D.纖維母細胞

26.下列何者位於心臟冠狀溝（coronary sulcus）中？

- A.冠狀竇（coronary sinus）
- B.心中靜脈（middle cardiac vein）
- C.前室間動脈（anterior interventricular artery）
- D.右緣動脈（right marginal artery）

27.位於心臟右心房的構造中，不包括下列何者？

- A.梳狀肌（pectinate muscle）
- B.乳頭狀肌（papillary muscle）
- C.卵圓窩（fossa ovalis）
- D.界嵴（crista terminalis）

28.心臟腔室中何者的心肌層最厚？

- A.右心房
- B.右心室
- C.左心房
- D.左心室

29.動脈韌帶（ligamentum arteriosum）位於何處？

- A.肺動脈與肺靜脈之間
- B.臍動脈與主動脈弓之間
- C.臍靜脈與肺動脈幹之間
- D.主動脈弓與肺動脈幹之間

30.氣喘發作時，病患出現呼吸困難，主要和下列何者的變化有關？

- A.包覆細支氣管（bronchiole）的平滑肌收縮
- B.包覆肺泡（alveoli）的平滑肌收縮

- C.氣管環 (tracheal ring) 的軟骨塌陷  
D.第二型肺泡細胞增生太多
- 31.下列有關絨毛 (villi) 的敘述，何者錯誤？
- A.小腸的絨毛 (villi) 有淋巴管，稱為乳糜管 (lacteal)，負責脂肪運送  
B.副睪 (epididymis) 的上皮細胞層具靜纖毛 (stereocilia)，負責吸收液體  
C.腎臟近曲小管 (proximal convoluted tubule) 細胞上的微絨毛 (microvilli)，可以增加液體的吸收面積  
D.食道黏膜上有絨毛 (villi)，可以防止胃酸逆流
- 32.胎兒體內引導卵巢下降至骨盆腔的引帶 (gubernaculum)，在成體後相當於：
- A.卵巢韌帶 (ovarian ligament) 及子宮圓韌帶 (round ligament of the uterus)  
B.卵巢懸韌帶 (suspensory ligament)  
C.腹股溝韌帶 (inguinal ligament)  
D.子宮闊韌帶 (broad ligament of the uterus)
- 33.胚胎發育過程中，生殖嵴 (gonadal ridge) 在何時開始分化為睪丸？
- A.第3週  
B.第7週  
C.第11週  
D.第15週
- 34.耳咽管開口位於下列何處？
- A.中鼻道  
B.下鼻道  
C.口咽  
D.鼻咽
- 35.下列關於膀胱的敘述何者正確？
- A.膀胱具複層扁平上皮  
B.膀胱的肌肉為骨骼肌  
C.膀胱的尿道內口處有尿道內括約肌  
D.輸尿管開口於膀胱前側上方
- 36.下列何者之黏膜具有最多杯狀細胞？
- A.胃  
B.十二指腸  
C.迴腸  
D.大腸
- 37.下列有關高張 (hypertonic) 溶液和高滲透壓 (hyperosmotic) 溶液之敘述，何者正確？
- A.兩者的溶質濃度要大於150 mOsmol/L  
B.高張溶液會造成細胞萎縮 (cell shrinkage)  
C.高滲透壓溶液會造成細胞脹大 (swelling)  
D.只有高張溶液會造成細胞內水分流到細胞外

38. 參與胃酸分泌的氫-鉀離子幫浦 ( $H^+-K^+$  pump)，是執行下列何種運輸方式？

- A. 簡單擴散 (simple diffusion)
- B. 被動運輸 (passive transport)
- C. 初級主動運輸 (primary active transport)
- D. 次級主動運輸 (secondary active transport)

39. 下列關於牽張反射 (stretch reflex) 的敘述，何者正確？

- A. 此反射的作用器 (effector) 位於肌肉中的肌梭 (muscle spindle)
- B. 調節的中間神經元 (interneuron) 位於腦幹
- C. 肌梭 (muscle spindle) 至脊髓的傳入神經為 Ib 纖維
- D. 此反射由中樞傳至肌肉的神經為  $\alpha$  運動神經元

40. 下列何者是交感神經興奮調控的生理反應？

- A. 心室收縮力減弱
- B. 瞳孔收縮
- C. 心跳變快
- D. 支氣管收縮

41. 哺乳動物的神經纖維的靜止膜電位，一般比較接近下列那個數值？

- A. +120 mV
- B. +42 mV
- C. 0 mV
- D. -70 mV

42. 下列敘述何者與轉移痛 (referred pain) 最無關？

- A. 肢體喪失後，仍感覺不存在的肢體會疼痛
- B. 疼痛感出現在受傷或病灶以外之位置
- C. 來自內臟 (visceral) 與軀體 (somatic) 的傳入神經匯集在脊髓的相同神經元上
- D. 心肌梗塞發生時，會感覺左上臂疼痛

43. 下列何者在運動時會發生，但饑餓時卻不會？

- A. 增加糖質新生作用 (gluconeogenesis) 效率
- B. 增加三酸甘油酯 (triglyceride) 分解
- C. 骨骼肌吸收葡萄糖 (glucose) 增加
- D. 皮質醇 (cortisol) 分泌增加

44. 下列何者是平滑肌收縮與骨骼肌收縮機制不同之處？

- A. 細胞內鈣離子濃度升高
- B. 鈣離子與調鈣素 (calmodulin) 結合
- C. 肌凝蛋白 (myosin) 透過橫橋 (cross-bridge) 與肌動蛋白 (actin) 結合
- D. 橫橋週期之活化 (activation of cross-bridge cycle)

45. 下列何者的小動脈收縮極少受自主神經系統之調控？

- A. 心臟

- B.大腦
- C.皮膚
- D.胃腸

46.下列何類藥物不適合用於治療心臟衰竭（heart failure）？

- A.利尿劑
- B.鈣離子通道阻斷劑（Ca<sup>2+</sup> channel blockers）
- C.血管舒張劑（vasodilator）
- D.β-腎上腺素受體（β-adrenergic receptor）阻斷劑

47.下列何者不是影響血管阻力的主要因素？

- A.血液黏滯度
- B.血管長度
- C.血管內徑
- D.血管壁厚度

48.下列何者與增加心室舒張末期體積及血壓上升最有關？

- A.睪固酮（testosterone）
- B.血管張力素II（angiotensin II）
- C.正腎上腺素（norepinephrine）
- D.糖皮質固醇（glucocorticoid）

49.在呼吸速率固定之下，下列有關解剖性死腔（anatomical dead space）的敘述，何者錯誤？

- A.成年人的解剖性死腔約為150毫升
- B.解剖性死腔由未能參與氣體交換（gas exchange）的傳導區呼吸道（conducting airways）構成
- C.解剖性死腔愈大則肺泡通氣量（alveolar ventilation）愈小
- D.肺泡死腔（alveolar dead space） $\geq$ 解剖性死腔

50.下列何種狀況，其肺順應性（lung compliance）高於正常值？

- A.表面張力素（surfactant）缺乏
- B.肺泡表面張力（surface tension）增加
- C.罹患肺氣腫（emphysema）
- D.罹患新生兒呼吸窘迫症候群（respiratory distress syndrome of the newborn）

51.近曲小管（proximal convoluted tubule）的上皮細胞為下列何種上皮細胞？

- A.單層鱗狀上皮（simple squamous epithelium）
- B.複層柱狀上皮（stratified columnar epithelium）
- C.單層立方上皮（simple cuboidal epithelium）
- D.移行上皮（transitional epithelium）

52.蛋白尿（proteinuria）是在尿液中出現過量蛋白質的現象，此過量蛋白質大部分為何？

- A.球蛋白（globulin）
- B.白蛋白（albumin）
- C.膠原蛋白（collagen）



D.彈力蛋白 (elastin)

53.有關Oddi氏括約肌之敘述，下列何者錯誤？

- A.位於十二指腸的第二部位
- B.可以控制膽鹽和胰液的分泌
- C.會受膽泌素所調控
- D.受副交感神經刺激而收縮

54.澱粉需要那些酵素的參與才能轉變成葡萄糖？

- A.澱粉酶 (amylase) 及糊精酶 (dextrinase)
- B.澱粉酶 (amylase) 及乳糖酶 (lactase)
- C.麥芽糖酶 (maltase) 及乳糖酶 (lactase)
- D.蔗糖酶 (sucrase) 及腸激酶 (enterokinase)

55.下列何種激素會被5 $\alpha$ -還原酶 (5 $\alpha$ -reductase) 轉變為其他的活性激素？

- A.雌激素 (estrogen)
- B.睪固酮 (testosterone)
- C.泌乳素 (prolactin)
- D.醛固酮 (aldosterone)

56.當性釋素 (GnRH) 濃度固定時，非以脈衝式釋放 (pulsatile secretion)，會產生下列何種現象？

- A.睪固酮 (testosterone) 分泌上升
- B.性促素 (gonadotropins) 分泌下降
- C.雌激素 (estrogen) 分泌上升
- D.黃體生成素 (LH) 以脈衝式釋放

57.將飼養大鼠的環境長期調整為24小時黑暗，會產生下列何種反應？

- A.濾泡刺激素 (FSH) 分泌上升
- B.卵巢 (ovary) 功能下降
- C.松果體 (pineal gland) 分泌下降
- D.性釋素 (GnRH) 分泌上升

58.下列何者不是胰島素的生理作用？

- A.促使骨骼肌內合成脂肪酸
- B.促使肝臟合成肝醣
- C.促使大部分的組織合成蛋白質
- D.促使GLUT4由細胞質轉移到細胞膜

59.有關血球細胞之敘述，下列何者正確？

- A.血小板 (platelet) 由成熟的巨核細胞 (megakaryocyte) 之細胞質裂解而成
- B.嗜鹼性球 (basophil) 能分化成巨噬細胞 (macrophage)
- C.漿細胞 (plasma cell) 由T細胞分化而來
- D.自然殺手細胞 (natural killer cell) 屬於單核球 (monocyte)

60.有關淋巴器官 (lymphoid organ) 之敘述，下列何者錯誤？

- A. 主要 (primary) 淋巴器官包含骨髓 (bone marrow) 和胸腺 (thymus)
- B. 胸腺 (thymus) 分泌許多激素 (hormone)，統稱為胸腺生成素 (thymopoietin)
- C. 扁桃腺 (tonsils) 充滿淋巴細胞 (lymphocyte)、巨噬細胞 (macrophage) 和樹突細胞 (dendritic cell)
- D. 淋巴細胞一旦到達次級 (secondary) 淋巴器官，終其一生待在此處

61. 下列何種感染最有可能造成胎盤急性絨毛膜羊膜炎？

- A. 巨細胞病毒
- B. B群鏈球菌
- C. 乙型單純疱疹病毒
- D. 梅毒螺旋體

62. 四氯化碳中毒時，最主要的病變是：

- A. 肝臟發生脂肪變性
- B. 心臟發生出血
- C. 腎臟發生凝固壞死
- D. 肺臟發生嚴重充血

63. 有關自體顯性遺傳異常的敘述，下列何者錯誤？

- A. 男性和女性罹病機會相同
- B. 若雙親之中有一人受到侵襲，另一人沒有，則子代約二分之一的機會患病
- C. 有一部分病患可能是新的突變而得病，其父親兄弟姐妹都是正常的
- D. 自體顯性遺傳疾病病人，發病年齡均較早，都在孩童期即發病

64. 有關惡性腫瘤的生長特徵不包含下列何者？

- A. 具同源性質 (clonality)
- B. 需要外界刺激
- C. 依賴宿主供應養分和血液
- D. 會遠端轉移

65. EBV病毒 (Epstein-Barr virus) 與下列何者關係密切？①鼻咽癌 ②Burkitt淋巴瘤 ③尖形濕疣 (condyloma acuminatum) ④子宮頸鱗狀細胞癌

- A. ①②
- B. ③④
- C. ①③
- D. ②④

66. 先天性心臟病法洛氏四重畸形 (tetralogy of Fallot) 不包括下列何者？

- A. 肺動脈狹窄
- B. 右心室肥厚
- C. 心室中膈缺損
- D. 主動脈狹窄

67. 造成腹主動脈動脈瘤 (aneurysm) 的常見原因，下列何者最相關？

- A. 細菌感染

- B. 病毒感染
- C. 動脈硬化
- D. 外傷

68. 孕婦生產過程中突然發生呼吸困難，最可能是下列何種型態之肺栓塞？

- A. 脂肪栓塞
- B. 血栓栓塞
- C. 羊水栓塞
- D. 氣體栓塞

69. 長期從事麥芽處理相關工作者（malt worker），若發生呼吸困難且呈現肺纖維化現象，最可能是下列何種疾病造成？

- A. 過敏性肺炎（hypersensitivity pneumonitis）
- B. 塵肺症（pneumoconiosis）
- C. 肺梗塞（pulmonary infarction）
- D. 支氣管擴張症（bronchiectasis）

70. 有關幽門螺旋桿菌（*Helicobacter pylori*）感染之敘述，下列何者錯誤？

- A. 與慢性消化性潰瘍（peptic ulcer）有密切關係
- B. 無法經由胃切片看出細菌，只能透過血液檢查確診
- C. 與胃腺癌有相關
- D. 與原發胃淋巴瘤有相關

71. 有關痔瘡（hemorrhoid）之敘述，下列何者正確？

- A. 是靜脈曲張的一種表現
- B. 常見症狀為柏油便（tarry stool）
- C. 是良性病變，因此手術標本不需要送病理檢查
- D. 是一種文明病，因此好發於年輕人

72. 長期嚼檳榔的人最易產生何種癌症？

- A. 食道癌
- B. 胃癌
- C. 大腸癌
- D. 口腔癌

73. 下列何者是右心衰竭引起肝臟鬱血性壞死（congestive necrosis）最常見的區域？

- A. 門脈區
- B. 門脈周區
- C. 中心靜脈區
- D. 整個肝小葉

74. 一新生兒因黃疸和深茶色尿而接受肝臟切片，顯微鏡下顯示肝細胞變性和出現多核巨大肝細胞，門脈區的小膽管數目正常。下列診斷何者正確？

- A. 新生兒肝炎（neonatal hepatitis）

- B.肝外膽管閉鎖 (biliary atresia)
- C.生理性黃疸 (physiologic jaundice)
- D.原發性肝硬化 (primary biliary cirrhosis)
75. Auer氏小桿 (Auer rods) 是細胞質內紅色桿狀結構，Auer氏小桿會大量出現於下列何種腫瘤的腫瘤細胞內？
- A.肝細胞癌 (hepatocellular carcinoma)
- B.血管肉瘤 (angiosarcoma)
- C.多發性骨髓瘤 (multiple myeloma)
- D.急性前髓細胞白血病 (acute promyelocytic leukemia)
76. 下列何者是子宮頸癌篩檢最恰當的第一線篩檢工具？
- A.陰道鏡
- B.子宮腔鏡
- C.子宮頸抹片
- D.子宮頸切片
77. 下列何種腫瘤臨床上表現為內分泌問題、視力或視野改變，常有顛側偏盲、蝶鞍的變化和頭痛？
- A.胰島細胞瘤 (islet cell tumor)
- B.腦下腺腺瘤 (pituitary adenoma)
- C.神經鞘瘤 (schwannoma)
- D.腎上腺皮質腫瘤 (adrenocortical tumor)
78. 以肥胖、多毛症、生殖器萎縮、月圓臉 (moon face) 與骨質疏鬆為主要特徵的疾病是：
- A.克汀病 (cretinism)
- B.副甲狀腺瘤
- C.胰島素缺乏性糖尿病
- D.庫欣氏症候群 (Cushing syndrome)
79. 下列何者為非外傷引起的蜘蛛膜下腔出血 (non-traumatic subarachnoid hemorrhage) 最常發生原因？
- A.腫瘤 (tumor)
- B.先天性囊狀動脈瘤 (saccular aneurysm) 破裂
- C.動靜脈畸形 (arteriovenous malformation)
- D.腦炎 (encephalitis)
80. 有關神經元退化疾病 (neurodegenerative disorder) 之敘述，下列何者錯誤？
- A. 帕金森氏病 (idiopathic Parkinson disease) 之病理變化是腦幹中黑質 (substantia nigra) 及藍斑 (locus coeruleus) 的神經元黑色素消失或減少
- B. 肌萎縮性側索硬化症 (amyotrophic lateral sclerosis) 病理變化為脊髓後角運動神經元退化
- C. 亨廷頓氏舞蹈症 (Huntington chorea) 之病理變化是大腦內基底核的尾核 (caudate nuclei)、殼腦 (putamen) 和蒼白球 (globus pallidus) 內的神經元持續退化
- D. 阿茲海默病 (Alzheimer disease) 病理變化為大腦皮質萎縮，顯微鏡下可見神經細纖維纏結 (neurofibrillary tangles)、老化神經斑塊 (senile neuritic plaque)、類澱粉血管病 (amyloid angiopathy)